



Pancreatitis lúpica complicada con pseudoquistes en una adolescente. Informe de caso. Lupus pancreatitis complicated with pseudocyst in a teenage girl. Case report.

Yanet Romero Reinaldo¹  Santa Yarelis Gómez Conde² 

¹ Universidad de Ciencias Médicas de la Habana. Facultad “General Calixto García”. Hospital “Dr. Luis Días Soto”. La Habana, Cuba.

² Universidad de Ciencias Médicas de la Habana. Facultad “Finlay-Albarrán”. Hospital “Juan Manuel Márquez”. La Habana, Cuba.

Citar como: Romero Reinaldo Y, Gómez Conde SY. Pancreatitis lúpica con pseudoquistes en una adolescente. Informe de caso. Rev Col Med [Internet]. 2023 [citado: Fecha de acceso];2(2):e63 . Disponible en: <http://www.revcolumnamedica.sld.cu/index.php/columnamedica/article/view/63>

RESUMEN

Introducción: el Lupus Eritematoso Sistémico (LES) es una enfermedad inflamatoria crónica de naturaleza autoinmune y de etiología desconocida, caracterizada por afectación de múltiples órganos y sistemas y por la presencia de anticuerpos antinucleares. Puede aparecer a cualquier edad, con un pico de incidencia a los 12 años. El cuadro clínico de la enfermedad es variable, tanto en la fase inicial como en el curso de su evolución. La pancreatitis lúpica, es una de las manifestaciones más raras de la enfermedad, su etiopatogenia es desconocida y se relaciona con fenómenos de vasculíticos, depósito de inmunocomplejos y fenómenos tromboembólicos.

Objetivo: describir la evolución clínica, humoral e imagenológica de una adolescente con una pancreatitis lúpica complicada con la formación de pseudoquistes pancreáticos.

Caso Clínico: adolescente femenina de 17 años de edad con antecedentes patológicos personales de Lupus Eritematoso Sistémico desde 2021. Acudió a los servicios de urgencias del Hospital Pediátrico “Juan Manuel Márquez”, por dolor abdominal en barra en hemiabdomen superior asociado a vómitos incoercibles y de carácter bilioso. Fue diagnosticada de pancreatitis lúpica complicada con pseudoquistes.

Conclusiones: la pancreatitis aguda en adolescentes portadores de Lupus Eritematoso Sistémico es una complicación rara. Las medidas terapéuticas deben implementarse lo antes posible. Aunque la afección pancreática inducida por LES se caracteriza por aumento de la mortalidad, así como mayor actividad de la enfermedad, el diagnóstico oportuno de la paciente permitió el buen desenlace del mismo.

Palabras Clave: lupus Eritematoso Sistémico; Pancreatitis Aguda; Dolor Abdominal.

ABSTRACT

Introduction: systemic lupus erythematosus (LES) is a chronic inflammatory disease of autoimmune nature and unknown etiology, characterized by multiple organ and system involvement and by the presence of antinuclear antibodies. It can appear at any age, with a peak incidence at 12 years of age. The clinical picture of the disease is variable, both in the initial phase and in the course of its evolution. Lupus pancreatitis is one of the rarest manifestations of the disease, its etiopathogenesis is unknown and it is related to vasculitic phenomena, immunocomplex deposition and thromboembolic phenomena.

Objective: to describe the clinical, humoral and imaging evolution of an adolescent girl who presented lupus pancreatitis complicated by the formation of pancreatic pseudocyst.

Case Report: a 17-year-old female adolescent with a personal history of Systemic Lupus Erythematosus Erythematosus since 2021. She was attended at the emergency services of the Pediatric Hospital “Juan Manuel Márquez”, due to abdominal pain in upper hemiabdomen associated with incoercible vomiting and bilious character. She was diagnosed with lupus pancreatitis complicated with pseudocyst.

Conclusions: acute pancreatitis in teenage with Systemic Lupus Erythematosus Erythematosus is a rare complication. Therapeutic actions should be implemented as soon as possible. Although SLE-induced pancreatic involvement is characterized by increased mortality as well as increased disease activity, timely diagnosis of the patient allowed a good outcome.

Keyword: lupus Erythematosus Systemyc; Acute Necrotizing; Abdominal Pain.



INTRODUCCIÓN

El Lupus Eritematoso Sistémico (LES) es una enfermedad inflamatoria crónica de naturaleza autoinmune y de etiología desconocida, caracterizada por la afectación de múltiples órganos y sistemas y por la presencia de anticuerpos antinucleares (ANA). También es descrita como una enfermedad autoinmunitaria, multisistémica y episódica, caracterizada por la inflamación vascular generalizada y del tejido conectivo, y por la presencia de anticuerpos antinucleares (ANA), especialmente los anticuerpos anti ADN de doble cadena.¹

El LES en la infancia puede aparecer en cualquier edad, con un pico de incidencia a los 12 años. Es rara su aparición antes de los cinco años de edad. Las manifestaciones clínicas de la enfermedad son variables, tanto en el debut como durante su evolución.²

Las manifestaciones clínicas más frecuentes orientan hacia el diagnóstico de certeza, principalmente cuando desde su inicio varios órganos o sistemas se encuentran comprometidos. Se precisa un alto grado de sospecha, realizar un examen clínico detallado y pormenorizado estudio de laboratorio para orientar al diagnóstico.³

Las causas más comunes de pancreatitis aguda (PA) son de origen biliar o relacionado al consumo de alcohol. La pancreatitis lúpica es un diagnóstico de exclusión. El LES es una enfermedad que afecta el sistema gastrointestinal en un 50 % de los pacientes. La pancreatitis tiene una frecuencia baja, cerca del 0.2 % - 8.2 %. La mayoría de los casos son en pacientes ya diagnosticados con LES y que sufren una recaída. La pancreatitis lúpica, es una de las manifestaciones más raras de LES.^{4,5}

La etiopatogenia de la PA asociada a LES es desconocida. Se ha relacionado con múltiples factores, principalmente con el grado de actividad del LES. La PA en los pacientes con LES se ha asociado a fenómenos de vasculíticos, depósito de inmunocomplejos y fenómenos trombo embólicos.⁶

En Cuba las enfermedades del páncreas causaron la muerte de 185 personas durante el año 2019, con una tasa bruta de mortalidad de 1,6 por cada 100000 habitantes. Sin embargo, no existen datos sobre su prevalencia en población infantil.⁷

Se realiza el presente reporte de caso con el objetivo de describir la evolución clínica, humoral e imagenológica de una adolescente con pancreatitis lúpica complicada con la formación de pseudoquistes pancreáticos.

PRESENTACIÓN DEL CASO:

Adolescente femenina de 17 años de edad con antecedentes patológicos personales de Lupus Eritematosos Sistémico desde octubre del 2021. Diagnóstico realizado clínica y humoralmente, teniendo en cuenta la presencia de criterios mayores (artritis, serositis, úlceras orales, eritema malar, proteinuria; así como estudios inmunológicos con resultado positivo de anticuerpos antinucleares (ANA), anti DNA de doble cadena, anti Smith y complemento C4 disminuido). Para lo cual ha llevado tratamiento con azatioprina (50 mg) 2 tabletas al día, cloroquina (250mg) 1 tableta al día y Prednisona 20 mg al día. Se mantuvo con seguimiento por consulta externa con evolución satisfactoria.

La madre refiere que 7 días antes del ingreso comenzó con dolor en epigastrio que se irradiaba a mesogastrio y a la región de la espalda. Describe el dolor como constante y punzante. Evolutivamente el dolor aparece en todo hemiabdomen superior, intenso y asociado a vómitos incoercibles y de contenido bilioso. Por tal motivo acudió a los servicios de urgencias del Hospital Pediátrico "Juan Manuel Márquez", Marianao, Habana, donde fue hospitalizada con la sospecha diagnóstica de pancreatitis lúpica.

EXAMEN FÍSICO:

Al examen físico la paciente se encontraba agudamente enferma, con facie de angustia, mucosas discretamente secas e hipocoloreadas, sin pliegue cutáneo. Frecuencia cardíaca 105 latidos por minuto, tensión arterial 105/60 mmHg. Abdomen doloroso a la palpación superficial y profunda en hemiabdomen superior, con mayor intensidad en epigastrio. No se constató masa palpable ni visceromegalia. Ruidos hidroaéreos audibles. No se constató reacción peritoneal.

Exámenes complementarios e imagenológicos:

Se le indicaron los siguientes exámenes complementarios: hematocrito (Hto) 0,31; Leucocitos 18,5 x10⁹/L; Neutrófilos 85 %; Linfocitos 15%. Plaquetas 183 x10⁹/L. Velocidad de sedimentación globular (VSG) 92 mm/L; TGO 343 U/L; TGP 475 U/L; GGT 350 U/L; amilasa pancreática 543 U/L; creatinina 32 µmol/L; glucosa 4,1 mmol/L; proteínas totales 74 mmol/L; albúmina 37,6 mmol/L. Proteinuria x fórmula-0,56. De esta forma se constató que la paciente presentaba leucocitosis con neutrofilia,

eritrosedimentación acelerada, enzimas hepáticas, amilasa pancreática elevadas y discreta proteinuria.

Ultrasonido abdominal: Hígado de tamaño y ecogenicidad conservada, homogéneo. En proyección de la cabeza y cuerpo del páncreas existen 2 colecciones hipocóicas que miden 42x49mm y 56x50mm respectivamente. Páncreas aumentado de tamaño y heterogéneo, de contornos irregulares. Vesícula de paredes finas, sin litiasis. Vías biliares no dilatadas. Bazo y riñones normales. Vejiga de paredes finas sin litiasis. No se constató líquido libre en cavidad abdominal.

Tomografía axial computarizada (TAC) simple de abdomen: Hígado aumentado de tamaño a expensas de su lóbulo izquierdo, homogéneo. No se definen en el parénquima hepático lesiones focales. No se evidencia dilatación de vías biliares. Vesícula de tamaño normal. Ambos riñones de tamaño, forma y posición normal. Bazo de morfología normal. Se visualiza cola del páncreas engrosada en 40 mm. El resto del órgano se encuentra ocupado por gran imagen hipodensa, homogénea, bien circunscrita a la glándula, que en su conjunto mide 16x57 mm en su corte axial, con densidad de 86 Unidades Hounsfield (UH). Dicha imagen provoca desplazamiento anterosuperior del estómago. Existe otra imagen sugestiva de colección a nivel del cuerpo de páncreas de menor tamaño. Escala de Balthazar-Ranson 7 puntos. (*Imagen 1*)

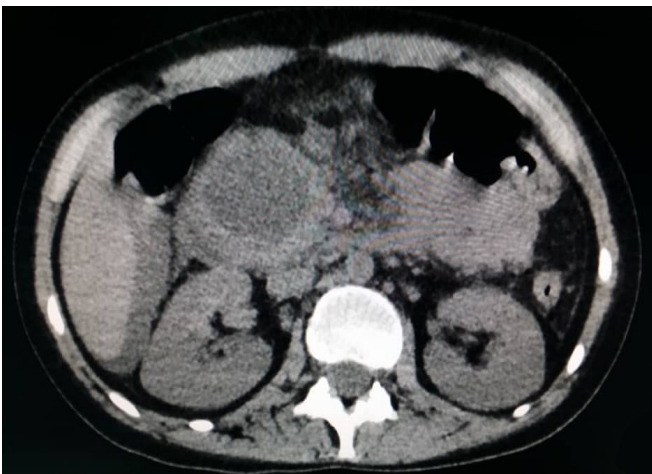


Imagen.1 TAC simple de abdomen. Obsérvese colección en cabeza del páncreas en relación con pseudoquiste.

Se decidió ingreso en sala de terapia bajo estrecha vigilancia hemodinámica, corrección hidroelectrolítica, alimentación por vía parenteral, alivio del dolor, antibioticoterapia de amplio espectro (ceftriaxona, bulbo -bbo- de 1gr, 1bbo endovenoso (EV) cada 12 horas y Metronidazol, frasco -Fco-

500ml, 1 Fco. EV/c8 horas), profilaxis de eventos tromboembólicos (Fraxiheparina, vial 0,6ml, 1 vial SC/día), protección gástrica y tratamiento inmunosupresor. Este último se realizó mediante la administración de metilprednisolona (bbo 500mg) a dosis de 30-60mg/kg de peso/día por vía endovenosa (EV) durante 5 días. Al cabo de los 5 días se administró ciclofosfamida (200mg/1g) a dosis de 750 mg por m² de superficie corporal por vía EV cada 28 días. Se siguió con prednisona 60mg/día por vía EV.

A los 30 días de ingreso hospitalario se decidió realizar drenaje del pseudoquiste que guardaba relación con la cabeza del páncreas. El proceder se realizó por vía endoscópica a través de la pared posterior del cuerpo del estómago. Se drenaron 100 mL de material seroso, sin sangrado de la pared, sin neumoperitoneo y sin otra complicación. Se mantuvo bajo seguimiento ecográfico hasta la total desaparición del pseudoquiste. Las otras dos imágenes de colección evolucionaron igualmente de forma satisfactoria hasta su desaparición espontánea. La paciente se egresó a los 40 días de estancia hospitalaria con recomendaciones dietéticas y seguimiento por las especialidades de cirugía y reumatología.

DISCUSIÓN DEL CASO:

La asociación entre el LES y la pancreatitis aguda es conocida, pero pobremente reportada. La enfermedad pancreática puede aparecer en el contexto de un brote generalizado o durante un periodo quiescente del LES. Es más, algunos autores la consideran la manifestación principal del LES.⁸

Los mecanismos patogénicos responsables del daño pancreático en el LES permanecen sin esclarecer, pero el daño vascular ha sido enfatizado como uno de los principales responsables. Esto incluye la vasculitis necrotizante, la oclusión arterial y arteriolar por trombos resultantes tanto de la hipotensión severa o como del síndrome antifosfolípido, engrosamiento y proliferación intimal y depósito de inmunocomplejos con activación del complemento en la pared de las arterias pancreáticas.⁹

La etiología de la pancreatitis asociada a LES sigue siendo poco clara. Se definieron las causas frecuentes de la pancreatitis lúpica como obstrucción mecánica del conducto pancreático y causas tóxicas-metabólicas (secundarias a la ingesta de alcohol, el tratamiento con ciertos fármacos, como corticoesteroides, hiperpotasiemia o hipertrigliceridemia). En este caso, después de excluir otras causas frecuentes de la pancreatitis aguda, a la paciente se le diagnosticó

una pancreatitis lúpica. Tal como se preconiza por otros autores, este debe ser un diagnóstico por exclusión.¹⁰

Muchos de los pacientes con LES se encuentran bajo tratamiento esteroideo, diuréticos o inmunosupresores, todos ellos implicados en la etiología de la PA. El papel de los corticoides es difícil de establecer debido a la coexistencia natural de la actividad de la enfermedad con las altas dosis de prednisona.¹¹ Estudios iniciales sostienen el efecto negativo de esta droga sobre la enfermedad pancreática, llevando a considerar los corticoides como fármacos “posiblemente relacionados” con la PA.¹² Sin embargo, Saab y cols.¹³ han publicado una serie de ocho casos de LES sin actividad cuyos episodios de PA presentaban una mejoría paralela de la bioquímica y la clínica con la dosis de corticoesteroides. Partiendo de la satisfactoria evolución clínica de nuestra paciente apoyamos el uso de esteroides en el tratamiento de la pancreatitis lúpica.

En los trabajos de Palacios Idrovo y colaboradores,⁸ y Dominguez Pinilla y colaboradores,⁶ se describe el tratamiento de estos pacientes como similar al de la población general: dieta absoluta, hidratación EV y analgesia, antibioticoterapia, suspensión de aquellos fármacos que pudiesen interferir y tratamiento quirúrgico si tuviese indicación. Solo difiere del tratamiento en esta población, el uso de esteroides. Conducta similar a la descrita en la literatura se llevó a cabo con la paciente que se describe en este artículo.

CONCLUSIONES:

La pancreatitis aguda en niños portadores de Lupus Eritematoso Sistémico es una complicación rara. Las medidas terapéuticas deben implementarse lo antes posible. Aunque la afección pancreática inducida por LES se caracteriza por aumento de la mortalidad, así como mayor actividad de la enfermedad, el diagnóstico oportuno de la paciente permitió el buen desenlace del mismo.

REFERENCIAS BIBLIOGRÁFICAS

1. Mussano E, Onetti L, Cadile I, Werner M, Ruffin A, Buliubasich S, et al. Lupus eritematoso sistémico: datos sociodemográficos y su correlación clínico-analítica en un hospital universitario. Rev. argent. reumatol. 2019 [citado 29 de julio de 2022]; 30(3): 5-12. Disponible en: http://www.scielo.org.ar/scielo.php?script=sci_arttext&pid=S2362-36752019000400002&lng=es.

2. Coronado AK, Sánchez A, Stichweh D, McCarthy F, Espino M. Manifestaciones gastrointestinales en el Lupus Eritematoso Sistémico: un espectro diferente. *Pediátr Panamá*. 2019 [citado 29 de julio de 2022]; 48(1): 30-34. Disponible en: <https://docs.bvsalud.org/biblioref/2019/06/1000427/pag-13.pdf>

3. Morales Díaz A, Pérez Montes de Oca E, Belaunde Clausell A. Taponamiento cardiaco como presentación del Lupus Eritematoso Sistémico. *Rev. Cub. Med.* 2022 [citado 29 de julio de 2022]; 61(4): [aprox. 12 p.]. Disponible en: <https://revmedicina.sld.cu/index.php/med/article/view/2801>

4. Blanco Ornelas LH, Martín Nares E, Aguirre Muñoz MA, López Iñiguez A, Valerdi Contreras L. Pancreatitis aguda como presentación inicial de lupus eritematoso sistémico. *Revista Médica*. 2016 [citado 29 de julio de 2022]; 7(3):196-199. Disponible en: <https://www.medigraphic.com/cgi-bin/new/resumen.cgi?IDARTICULO=65578>

5. Barría Romero R. Systemic Lupus Erythematosus, a multidisciplinary disease. *Andes pediátr.* 2021 [citado 29 de julio de 2022]; 92(3): 337-338. Disponible en: http://www.scielo.cl/scielo.php?script=sci_arttext&pid=S2452-60532021000300337&lng=es.

6. Domínguez Pinilla N, Enríquez E, Medina E, Rasero M, Inocencio J. Pancreatitis y Lupus. *Anales de Pediatría*. 2012 [citado 29/07/2022]; 77(2):142-143. Disponible en: <https://www.analesdepediatría.org/es-pancreatitis-lupus-articulo-S169540331200152X>

7. Palomino Cabrera A, Cruz González M, Mesa izquierdo O. Caracterización clínica y epidemiológica de pacientes con pancreatitis aguda en un servicio de Cirugía General. *Progaleno*. 2021 [citado 29 de julio de 2022]; 4(3) [aprox. 9p.]. Disponible en: <https://revprogaleno.sld.cu/index.ph./progaleno/article/view/306>

8. Palacios Idrovo JP, Freire Palacios MA, Paguay Moreno ÁR, Echeverría Oviedo CM. Pancreatic pseudocyst as a complication of a patient with systemic lupus erythematosus. *Rev Cuba Reumatol [Internet]*. 2019 [citado 29 de julio de 2022]; 21(Suppl 1): e65. Disponible en: http://scielo.sld.cu/scielo.php?script=sci_arttext&pid=S1817-59962019000400007&lng=es.

9. Lariño Noia J, Macías García F, Seijo Ríos S, Iglesias García J, Domínguez Muñoz J. E. Pancreatitis

y lupus eritematoso sistémico. Rev. esp. enferm. dig. 2009 [citado 29 de julio de 2022]; 101(8): 571-579. Disponible en: http://scielo.isciii.es/scielo.php?script=sci_arttext&pid=S1130-01082009000800009&lng=es.

10. Yu feng Li, Min jiang Wei. Pancreatitis aguda en el lupus eritematoso sistémico de inicio en la niñez: A propósito de un caso. Arch. argent. pediatr. 2019 citado 29 de julio de 2022]; 117(3): e279-e283. Disponible en: http://www.scielo.org.ar/scielo.php?script=sci_arttext&pid=S0325-00752019000300024&lng=es.

11. Praveen Pratap J, Saourabh Rajesh D, J Janhavee Praveen J, Lata Sunil B. Acute pancreatitis in rheumatology practice, with emphasis on systemic lupus erythematosus: A case series and newer concepts. Indian Journal of Rheumatology. 2019 [citado 29 de julio de 2022];14(3): 229-235. Disponible en: https://journals.lww.com/ijru/fulltext/2019/14030/acute_pancreatitis_in_rheumatology_practice_with.13.aspx

12. Sheba C, Benzeeta P, Vineeta S. Pancreatitis in systemic lupus erythematosus: Clinical characterization and outcome analysis in concurrent pancreatitis and lupus. Indian Journal of Rheumatology. 2021 [citado 29 de julio de 2022]; 16(2): 209-213. Disponible en: https://journals.lww.com/ijru/fulltext/2021/16020/pancreatitis_in_systemic_lupus_erythematosus.15.aspx

13. Saab S, Corr MP, Weissman Mh. Corticosteroids and systemic lupus erythematosus pancreatitis: a case series. J Rheumatol. 1998 [citado 29 de julio de 2022]; 25(4): 801-6. Disponible en: <https://pubmed.ncbi.nlm.nih.gov/9558190/>

DECLARACIÓN DE AUTORÍA:

YRR: conceptualización, curación de datos, análisis formal, investigación, metodología, administración del proyecto, software, supervisión, validación, visualización, redacción - borrador original, redacción - revisión y edición.

SYGC: curación de datos, análisis formal, metodología, validación, redacción - borrador original, redacción - revisión y edición.

FUENTES DE FINANCIACIÓN:

Los autores no recibieron financiación para la realización de este artículo.

CONFLICTOS DE INTERESES:

Los autores no recibieron financiación para la realización de la presente investigación.