



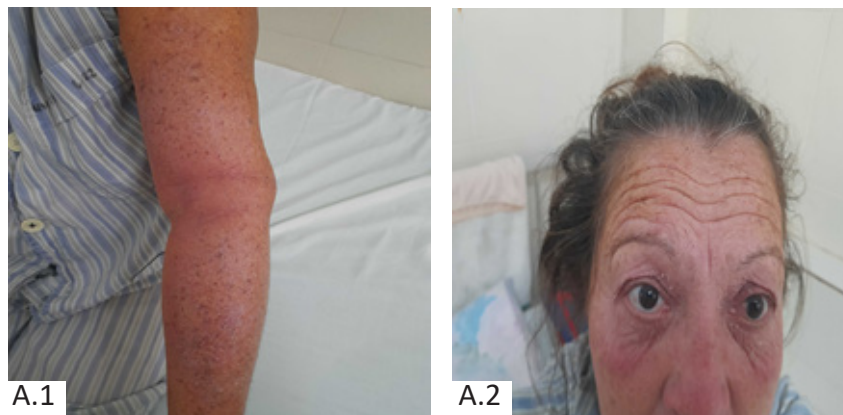**Dermatomiositis como manifestación clínica secundaria a neoplasia subyacente***Dermatomyositis as a clinical manifestation secondary to underlying neoplasm*Yasmany Salazar Rodríguez  

Universidad de Ciencias Médicas de las Fuerzas Armadas Revolucionarias. Hospital Militar Mario Muñoz Monroy. Matanzas, Cuba.

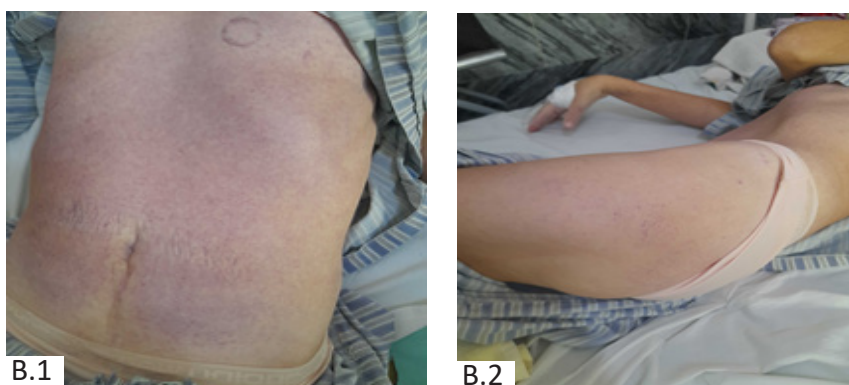
**Citar como:** Salazar Rodríguez Y. Dermatomiositis como manifestación clínica secundaria a neoplasia subyacente. Columna méd. [Internet]. 2026 [citado: fecha de citado]; 5:e323. Disponible en: <https://revcolumnamedica.sld.cu/index.php/columnamedica/article/view/323/>

La Dermatomiositis es una enfermedad inflamatoria idiopática que afecta la piel y los músculos. En algunos casos puede presentarse como un síndrome paraneoplásico, es decir, como manifestación inicial o concomitante de una neoplasia oculta. La literatura científica, señala que la asociación con procesos oncológicos es frecuente, con predominio por orden de frecuencia, de neoplasias de ovario, pulmón y mama. En menor proporción, se reporta su relación con el cáncer colorrectal, presente en un 15 o 20 % de los casos.<sup>1</sup>

Se muestra en el panel A, la imagen de un caso diagnosticado en el curso de la sospecha de un tumor de pulmón y en el panel B, un caso de tumor de colon que comienza con lesiones en la piel asociado a los síntomas digestivos. En ambos se llega al diagnóstico positivo mediante biopsia de piel.



**Panel A.** Dermatomiositis paraneoplásica asociado a neoplasia de pulmón. A.1. Vista la cara flexora del antebrazo izquierdo, este muestra el eritema difuso con máculas y pápulas eritematosas violáceas de distribución en “Chalaza”. A.2. Signo de heliotropo bilateral con eritema violáceo y edema palpebral.



Recibido: 11-11-25

Aceptado: 26-02-25

Publicado: 18-05-26

**Panel B.** Dermatomiositis paraneoplásica de tumor colon. B.1. Presencia de lesiones de eritema difuso y máculas eritematosas en “Chalazo” en el abdomen anterior. B.2. Extensión de las lesiones en la cara antero lateral del muslo izquierdo.

## Referencias bibliográficas

1. Jaramillo Santos MA, Sánchez Gil A, Valencia Uribe A, Arango Molano L. Dermatomiositis y cáncer colorrectal: reporte de caso y revisión de la literatura. Rev. colomb. de Gastroenterol. [Internet]. 2021 [citado 24 oct. 2025]; 36 (Supl.1): 91-97. DOI: <https://doi.org/10.22516/25007440.615>

## Contribución de autoría

**Salazar Rodríguez Y:** Conceptualización, investigación, metodología, administración del proyecto, recursos, supervisión, visualización, redacción-borrador original, redacción-revisión y edición.

## Conflicto de intereses

El autor declara que no existen conflictos de intereses.

## Fuentes de Financiación

El autor declara que no recibió financiación para este artículo.

## Equipo editorial

**Maricela Alvarez Vega** ✉

*Editora Redactora y Correctora de Estilo*  
Facultad de Ciencias Médicas Mayabeque.  
Mayabeque, Cuba.

**Beatriz Barranco González** ✉

*Traductora*  
Facultad de Ciencias Médicas Mayabeque.  
Mayabeque, Cuba.

**Leany Díaz Delgado** ✉

*Editora Gestora de Información*  
Facultad de Ciencias Médicas Mayabeque.  
Mayabeque, Cuba.

## Editor

**Luis Manuel Abreu Pereira** 

Facultad de Ciencias Médicas Mayabeque.  
Mayabeque, Cuba.  
Instituto de Medicina Tropical Pedro Kourí.  
La Habana, Cuba.

## Revisores externos

**Ilian Esteban Tarife Romero** 

Facultad de Ciencias Médicas Mayabeque.  
Mayabeque, Cuba.

**Leany Díaz Delgado** 

Facultad de Ciencias Médicas Mayabeque.  
Mayabeque, Cuba.

© 2026: Salazar Rodríguez Y.