


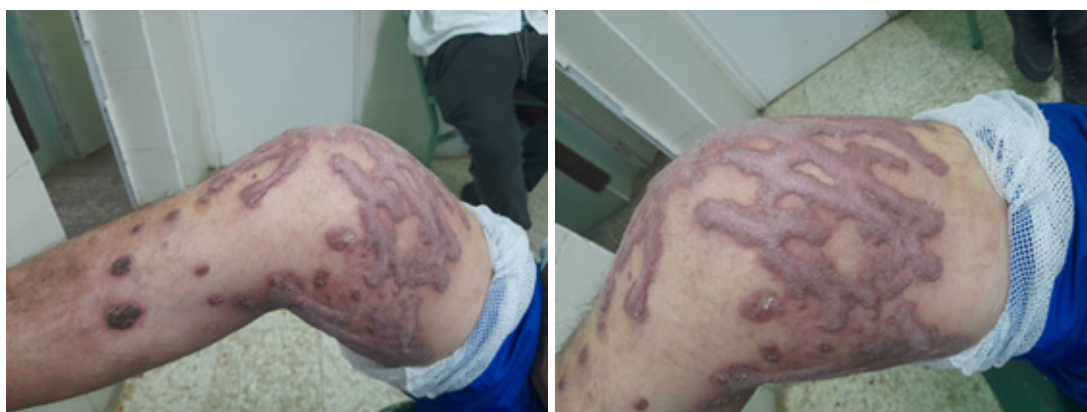Liquen plano hipertrófico*Hypertrophic Lichen Planus*Yasmany Salazar Rodríguez  

Universidad de Ciencias Médicas de las Fuerzas Armadas Revolucionarias. Hospital Militar Mario Muñoz Monroy. Matanzas, Cuba.

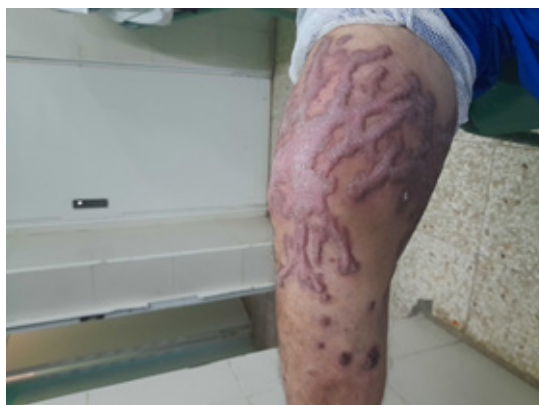Citar como: Salazar Rodríguez Y. Liquen plano hipertrófico. Columna méd. [Internet]. 2026 [citado: fecha de citado]; 5:e322. Disponible en: <https://revcolumnamedica.sld.cu/index.php/columnamedica/article/view/322/>

El liquen plano hipertrófico es una enfermedad inflamatoria crónica y resistente. Sus manifestaciones clínicas están dadas por lesiones de placas hiperqueratósicas cutáneas engrosadas de evolución prolongada, verrugosas, de color violáceo o marrón oscuro. Presenta durante su evolución prurito intenso. Tiene localización típica en miembros inferiores, en la cara anterior de las piernas. Tienen curso crónico y tendencia a la recidiva y a la hiperpigmentación, como el caso que se presenta a continuación.

Se trata de un paciente de 47 años de edad, con antecedentes de salud aparente, comienza con lesiones pruriginosas en miembros inferiores que evolucionan a lesiones hiperqueratósicas, a pesar del tratamiento inicial con cremas esteroideas y antiinflamatorios por vía oral. Se decide la realización de biopsia y se obtiene como resultado el diagnóstico del liquen plano hipertrófico.



Panel A: Se observan las lesiones del liquen plano hipertrófico, en el miembro inferior derecho, vista medial (muestra el costado interno del muslo y pierna).



Panel B: Se observan las lesiones, en la vista anterior del miembro inferior derecho.

Recibido: 24-10-25 Aceptado: 13-11-25 Publicado: 07-02-26

Contribución de autoría

Salazar Rodríguez Y: Conceptualización, investigación, metodología, administración del proyecto, recursos, supervisión, visualización, redacción-borrador original, redacción-revisión y edición.

Conflicto de intereses

El autor declara que no existen conflictos de intereses.

Fuentes de Financiación

El autor declara que no recibió financiación para este artículo.

Equipo editorial

Maricela Alvarez Vega 

Editora Redactora y Correctora de Estilo
Facultad de Ciencias Médicas Mayabeque.
Mayabeque, Cuba.

Beatriz Barranco González 

Traductora
Facultad de Ciencias Médicas Mayabeque.
Mayabeque, Cuba.


Leany Díaz Delgado 

Editora Gestora de Información
Facultad de Ciencias Médicas Mayabeque.
Mayabeque, Cuba.

Revisores externos

Ilian Esteban Tarife Romero 

Facultad de Ciencias Médicas Mayabeque.
Mayabeque, Cuba.

Leany Díaz Delgado 

Facultad de Ciencias Médicas Mayabeque.
Mayabeque, Cuba.

© 2026: Salazar Rodríguez Y.